

変形性膝関節症

Q 次のような症状はありませんか？

- 歩行や階段の上り下りで膝が痛む
- 正座ができなくなった
- 膝が腫れている

Q こんな状況でお困りではないでしょうか？

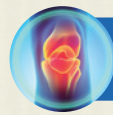
- 膝に何度も注射を打っても痛みがとれない
- 膝によく水がたまる
- 脚が曲がっている (O脚、X脚)

*1つでも該当すれば次のページをご覧ください。

東京医科歯科大学医学部附属病院 整形外科外来



国立大学法人
東京医科歯科大学
TOKYO MEDICAL AND DENTAL UNIVERSITY



どんな検査をするの？

A. 単純X線

最も一般的な検査として行われるのがよくご存知のレントゲン、つまり「単純X線検査」。関節の病気では、正面と側面の2枚の写真を撮影することが多く、病気のある関節と病気のない関節を見分けるために撮影します。関節軟骨や半月板は単純X線写真では写りませんが、病気のない関節と比べると、骨と骨の間が狭くなっており、軟骨がすり減っていることがわかります。また骨棘という、関節周囲の骨に過剰な骨ができる所見をみることで、変形性関節症の診断と病状の進行が判断されます。

B. MRI (磁気共鳴コンピュータ断層撮影)

磁石を利用して撮影し、X線を用いていないため被爆が全くないことが大きな特徴です。X線と異なり関節内の骨以外にも、関節軟骨半月板、靭帯などを評価することができます。

当科では3.0Tの高磁場のものを用いて、軟骨や半月板を詳細に評価できる方法で行っています。



詳しくはホームページをご覧ください

整形外科外来 膝関節疾患
<http://tmdu-orth.jp/knee-disease/>
運動器外科学講座
<http://tmdu-orth.jp/knee-disease/>



受診に関するお問い合わせ

整形外科外来 (病院4階) TEL:03-5803-5678

※外来受診には他院からの診療情報提供書が必要です。

初診事前予約 TEL:03-5803-4655

東京医科歯科大学医学部附属病院 整形外科外来

〒113-8519 東京都文京区湯島 1-5-45



国立大学法人
東京医科歯科大学
TOKYO MEDICAL AND DENTAL UNIVERSITY



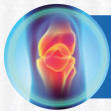
整形外科 膝診療班 分野長
古賀 英之

東京医科歯科大学整形外科では

- 半月板温存手術
- 両側同時人工膝関節置換術
- きめ細かな術後フォローアップ

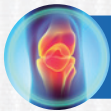
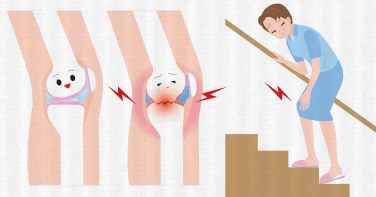
を提供いたします！

他で「半月板が傷んでいるので切除しましょう」「半月板は修復できません」と言われても、あきらめないでご相談ください。



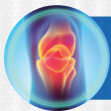
変形性膝関節症とは？

変形性膝関節症は、膝関節の形や軟骨に異常が起こり、膝関節が徐々に変形していく病気です。症状は、軟骨や半月板が摩耗したり断裂したり、あるいは消失したりして、大腿骨と脛骨が直接ぶつかるために、膝に水が溜まったり痛みや腫れなどが生じます。発症すると加齢とともに次第に悪化し、変形してしまうと元の状態に戻すことはできません。



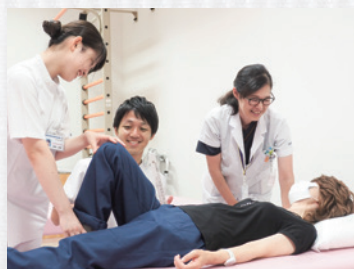治療法は？

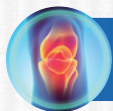
薬物療法、大腿四頭筋訓練などの運動療法、足底板などの装具療法、ヒアルロン酸の関節内注射などが外来での保存療法として最初に試みられます。十分な保存療法でも痛み、膝関節の腫れが続く方、X線やMRI検査で軟骨の摩耗が進行する方に対して、病気の進行の度合い、患者さんの活動性に応じた手術療法を選択します。



術後のケアは？

当院では手術後もきめ細かなフォローアップを行い、患者さんの早期回復に努めます。リハビリテーション科医師、理学療法士などが早期に無理なく可動域を広げる練習や、歩行訓練を、患者さんに寄り添いながら行います。

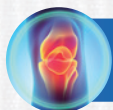
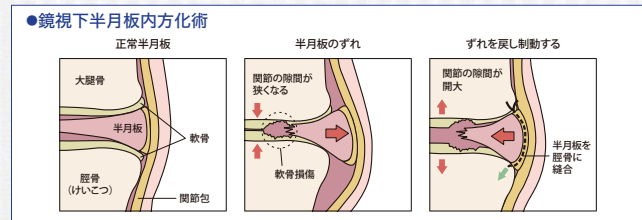
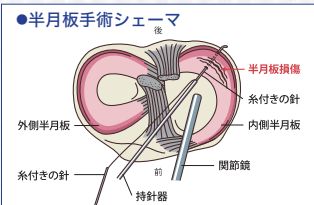




半月板修復術とは？

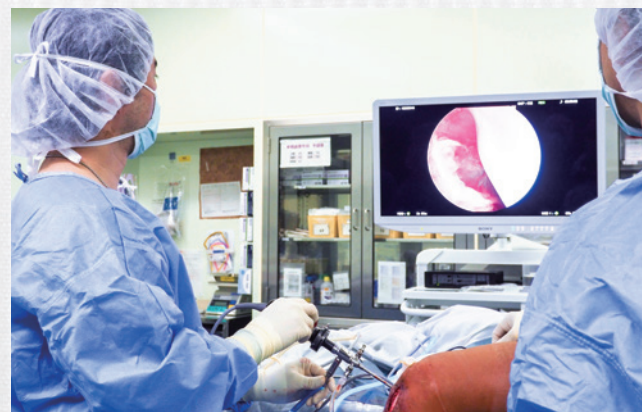半月板は膝関節の大腿骨と脛骨の間にある三日月に近い形をした軟骨に似た組織で、内側と外側にそれぞれあります。半月板には膝関節の滑らかな動きを助ける重要な役割（荷重の伝達分散、関節安定性の寄与、潤滑の補助）があり、その損傷や欠損などで半月板の機能が低下すると、軟骨にかかる負担が増加し、摩耗が急速に進行します。そのため当科では変形性膝関節症の予防、進行を止めるために半月板を切除するのではなく関節鏡（内視鏡）下の修復術を積極的に行っております。

また半月板が脛骨の外側にずれて（逸脱）、機能低下をきたした症例では、ずれを矯正し、内方化する、半月板内方化術という術式を開発し、行っております。

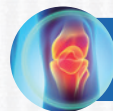


半月板修復術の手術後は？

入院期間は4、5日程度で、術後6週間程度は歩行時に松葉杖を使用します。3か月程度で日常生活の制限はなくなります。

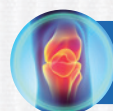
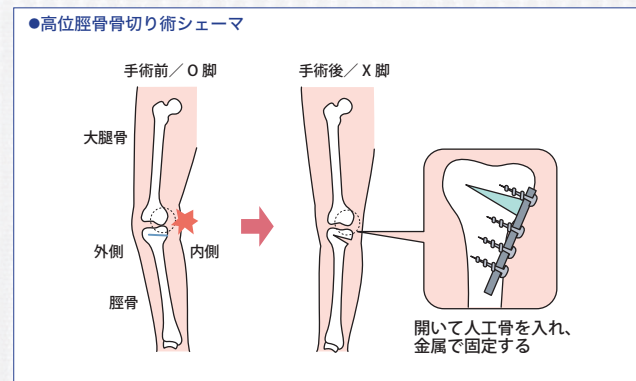


●鏡視下半月板修復術



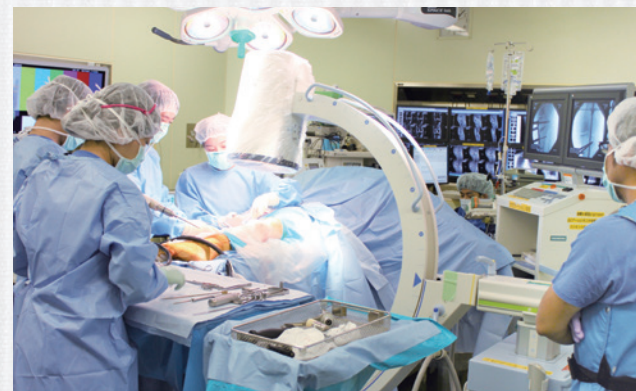骨切り術とは？

傷んだ範囲が内側の関節軟骨、半月板に限定されている方が対象となります。脛骨の内側に切り込みを入れてくさび形の人工骨を挟み込み、O脚をややX脚にして、ひざの内側にかかりすぎている重心を外側に移動する手術です。骨を切った箇所は骨との親和性がよいチタンプレートとボルトで固定します。チタンはMRI検査の際にも問題がない素材です。高齢者に多い骨粗しょう症の方でも問題ありません。

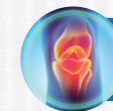


骨切り術の手術後は？

入院期間は2～3週間程度です。骨を切っているの、歩いたり体重がかかると痛みますが、翌日には曲げることができ、約3カ月で骨がくっついて痛みが引くと、そこからは普通の生活に戻れます。チタンプレートとボルトは手術後約2年で体内から取り出します。

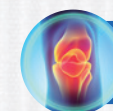
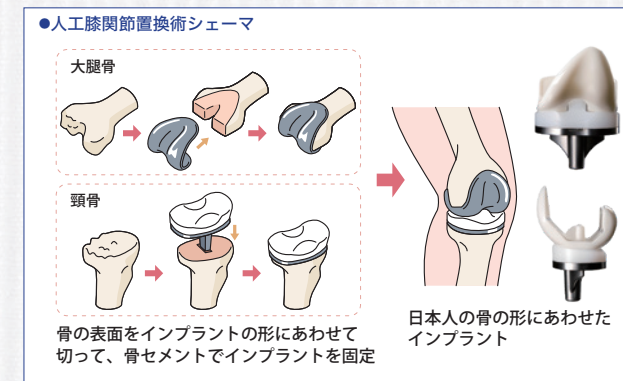


●骨切り術



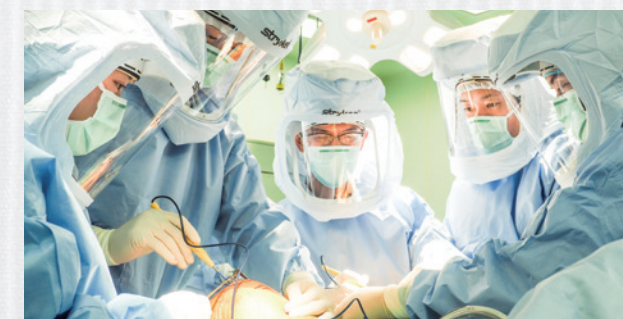人工関節置換術とは？

全人工膝関節置換術（TKA）は変形が内側だけでなく外側や、お皿の骨の部位にも及んでいる方、内側だけですが変形が高度な方が対象となります。また当院では両方の膝が悪い方には両側同時手術も行っており、片側の手術と同じ手術時間で行うことが可能です。人工関節置換術は変形した関節を、金属やセラミック、ポリエチレンなどでできたインプラントで入れ替えることで痛みがなくなり、歩行能力がかなり改善されます。



人工関節置換術の手術後は？

入院期間は片側の方で約2週間、両側の方で約3週間程度です。術翌日から痛みの範囲内で膝を動かすことや荷重ができます。ほとんどの患者さんは術後2週間以内に杖を使って歩くことができます。入院中に、日常生活動作、特に、入浴、階段昇降、ついて訓練します。自転車や車の運転は退院後数カ月でできるようになりますし、水泳やサイクリング、またゴルフやハイキング程度の山歩きもできるようになります。



●両側同時の手術