整形外科 股関節班 チーフ
宮武 和正

東京医科歯科大学整形外科では
- ●正確な診断と治療
- ●最新の器械を用いた手術
- ●患者さんに応じた最良の手術
- ●エビデンスに基づいた治療
- ●きめ細かな術後のフォロー

を提供いたします！

股関節に違和感を覚えたら年齢のせいとあきらめないでご相談ください。患者さんの症状に応じた治療が可能です！

検査について

股関節の痛みがあった場合は、まず単純X線（レントゲン）写真を撮って変形性股関節症や寛骨臼形成不全などの診断をしていきます。股関節の痛みは時に腰椎疾患や膝関節疾患と見分けがつかない場合もありますので、CTやMRIでの画像診断、必要に応じて局所麻酔薬を股関節内に直接注射する股関節ブロックを行い痛みの部位の確認を行うなど、様々な検査を取り入れて正確な診断を行っています。

Voice 手術を受けた患者さんについて

63歳の女性患者さん

先天性股関節脱臼があり、変形性関節症も悪化。骨盤の変形が強くて人工関節を入れる手術は困難と診断され、近くの病院で薬の処方をして我慢していましたが、痛みが強くなり、当院を受診。ナビゲーションシステムという器械を用いて手術した結果、今は痛みもほとんどなく、不自由に感じていた足の長さもそろって満足していらっしゃいます。

64歳の女性患者さん

関節リウマチによる股関節破壊あり、痛みにより歩行困難となっていましたが、リウマチと心臓の状態が悪く手術が困難とされていました。そこで当院では内科の先生と協力して全身状態を管理しながら、何事もなく手術を終えることができました。

71歳の女性患者さん

両側の変形性股関節症で痛みが強く、股関節の変形と動きがとても悪く、他の病院では両方同時に手術するのは難しいと診断されました。そこで当院で両方同時に手術を行い、手術は成功。充実した術後のリハビリテーションも功を奏し、今では股関節の動きもよく、足の爪も切れるようになりました。

手術実績

	平成27年度	平成28年度	平成29年度
片側人工股関節全置換術	134関節	139関節	140関節
両側一期的人工股関節全置換術	22例 44関節	28例 56関節	25例 50関節
人工股関節再置換術	6関節	6関節	6関節
骨切り術	13関節	12関節	7関節
その他	20関節	18関節	8関節

術後のリハビリテーション

当院では手術後の早期回復を目指してリハビリテーション科医師、理学療法士による、患者さんのリハビリテーションを行っています。患者さんの術後の状態をみながら、その患者さんにベストと判断される方法で可動域訓練や歩行、日常生活動作の練習などを行います。

詳しくはホームページをご覧ください

東京医科歯科大学　整形外科
http://tmdu-orth.jp/
東京医科歯科大学　医学部附属病院
http://www.tmd.ac.jp/medhospital/

受診に関するお問い合わせ

初診事前予約（地域連携室） TEL:03-5803-4655
整形外科外来 TEL:03-5803-5678

※外来受診には他院からの診療情報提供書が必要です。

東京医科歯科大学医学部附属病院 整形外科外来（病院4F）
〒113-8519 東京都文京区湯島1-5-45

国立大学法人
東京医科歯科大学

医科歯科の最新医療

変形性股関節症

Q次のような症状はありませんか？

- □ 脚の付け根を動かすと痛い
- □ 歩行時や階段で痛みが強い
- □ 足の爪切りがうまくできない
- □ どちらかの足が短く感じる

Q思い当たることはありますか？？

- □ 生まれた時に股関節が脱臼していた
- □ 身内に股関節が悪い方がいる
- □ 歩き方がおかしいと言われた

＊1つでも該当すれば次のページをご覧ください。

東京医科歯科大学医学部附属病院 整形外科

国立大学法人
東京医科歯科大学

股関節とは

股関節は脚の付け根にあり、体の中で一番大きな球状の関節です。太ももの骨の一番先端にある骨頭が骨盤の寛骨臼と呼ばれるくぼみにはまり込むようになって関節を作っています。歩行時には体重の３倍の力を支えており、周囲の筋肉によって色々な方向に動きます。健康な股関節ではこの骨頭、寛骨臼の表面は厚さ2-4mm程度の軟骨で覆われています。

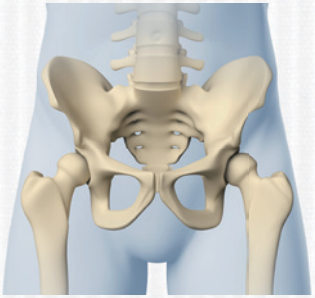

変形性股関節症とは

様々な原因で軟骨が摩耗した股関節は変形性股関節症と呼ばれます。この病気は遺伝的な要因もあり、日本では骨頭が寛骨臼に十分に覆われていないこと（寛骨臼形成不全といいます）が原因となって発症する二次性変形性股関節症がほとんどです。股関節症の主な症状は、関節痛と機能障害です。関節痛としては、立ち上がりや歩き始めに脚の付け根に痛みを感じます。主な機能障害としては、可動域制限があります。可動域制限が進むと脚を持ち上げたり広げたりするのが困難になってきます。そのため日常生活では足の爪切りがうまくできなくなったり、靴下が履きにくくなったり、和式トイレの使用や正座が困難になったりします。

治療について

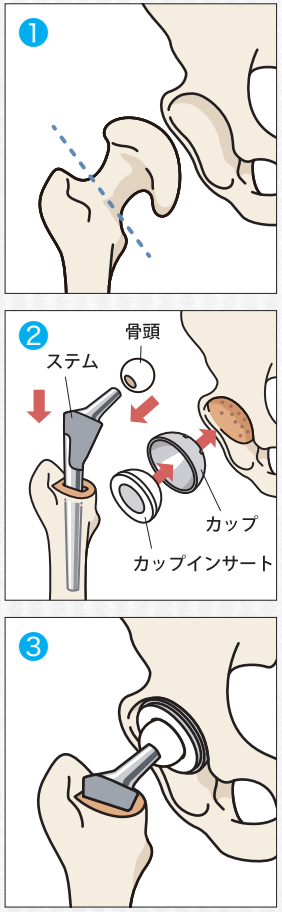

変形性股関節症の治療には、投薬やリハビリテーションといった保存加療と手術療法があります。当院では手術を行うことに特化した病院ですが、（外来リハビリテーションは行っておりません）保存治療に関しても開業医の先生方と連携して行っています。

手術には寛骨臼骨切り術等の自分の骨を温存する骨切り術と、変性した軟骨や骨を取り除き、金属やセラミック、ポリエチレンで作られた人工的な関節と置き換える人工股関節全置換術があり、当科ではこれまでこのような手術を数多く行っております。それぞれの術式にメリット、デメリットがありますが、当院では患者さんの年齢や社会的な背景なども考慮して手術の適応を判断しています。

❶大腿骨頭を切除して人工関節が入れられるように骨を削ります。
❷人工関節は大腿骨に入れる「ステム」、大腿骨頭の代わりとなる「骨頭」、寛骨臼の代替物である「カップ」、カップと骨頭の間に入って関節軟骨の働きをする「インサート」があり、それぞれ図のように設置します。
❸人工股関節が入ったところ。当院では、通常約 10㎝程度の創で手術を行っています。

当院の特徴

■正確な診断と治療

変形性股関節症の症状は、腰椎の病気からの症状と見分けがつかなかったり、股関節の痛みが膝の痛みと感じることがあったりと診断が難しいこともあります。当院では症状に応じて脊椎分野や膝関節分野の医師と協力して正確な診断に基づいた治療が可能です。

■最新の器械を用いた手術

股関節の変形の強い症例や、極端に足が短くなってしまっている症例でも、3Dテンプレーティングシステムや筋誘発電位ワイヤレスモニタリングを使用して正確なインプラントの設置を行い、安全な手術を心がけています。



■患者さんごとに最良な手術が可能

現在股関節の手術で用いられる進入法は多岐にわたっています。当院では現在主流の手術進入法は全て可能です。患者さんの生活パターンや関節の状態に応じて最良の術式を選択することができます。

■エビデンスに基づいた治療

当院では積極的に研究を行っています。その結果に基づいて適切なインプラントの選択、術式の選択を行うことはもとより、権威ある医学誌に掲載され世界中の股関節治療にも貢献しています。

変形性股関節症の進行

関節症の病期を簡単に説明します。

①初期股関節症

発症当初の、関節の変形が生じる前（前股関節症）においては、寛骨臼の形成が悪い（図参照）だけで、軟骨の変性はありません。

②進行期股関節症

関節症が進むと、軟骨のすり減りにより関節の隙間が狭くなり、体重がかかっている部分の骨が変性して硬くなります（X線では白くなってきます）。

③末期股関節症

さらに関節の隙間が狭くなって末期関節症となると、関節の中や周囲に骨棘という異常な骨組織が形成されたり、骨嚢胞と呼ばれる骨の空洞ができたりします。必要に応じて局所麻酔薬を股関節内に注入する股関節ブロックやCTとMRIなどの追加検査を行うことがあります。

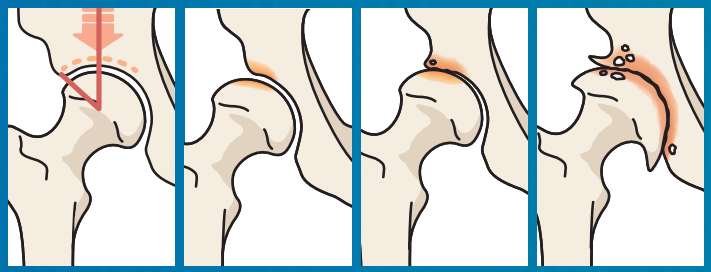

正常　❶初期　❷進行期　❸末期