

”もしかして、顔面神経麻痺？” と思ったら

一般に、「**顔が麻痺している**」という場合、

A) **感覚**の麻痺(顔の一部もしくは広い範囲の感じが分からない、しびれている)

B) **運動**の麻痺(顔の一部もしくは広い範囲で、思うように動かない)

の、2通りがありますが、「顔面神経麻痺」とは、**B(運動の麻痺)**のことを指します。

原因・機序などの難しい話は別にして、「顔が思うように動かない」と感じたら、
程度の差こそあれ、顔面神経麻痺の可能性があります。

「もしかして？」と思ったら、まず次ページ図2のフローチャートで、自己診断して下さい。



図1 右顔面神経麻痺

その中でも、**至急に**病院を受診した方がいい場合が2通りあります。いずれも急性発症ですが、

I. 何の原因もないのに、いきなり(「朝起きたら急に」とか)顔が動かない場合。

ウイルス感染によるものや脳卒中などが疑われ、一刻も早く、**専門的検査や治療**が必要です。

→ **至急、耳鼻科または脳外科**を受診して下さい。

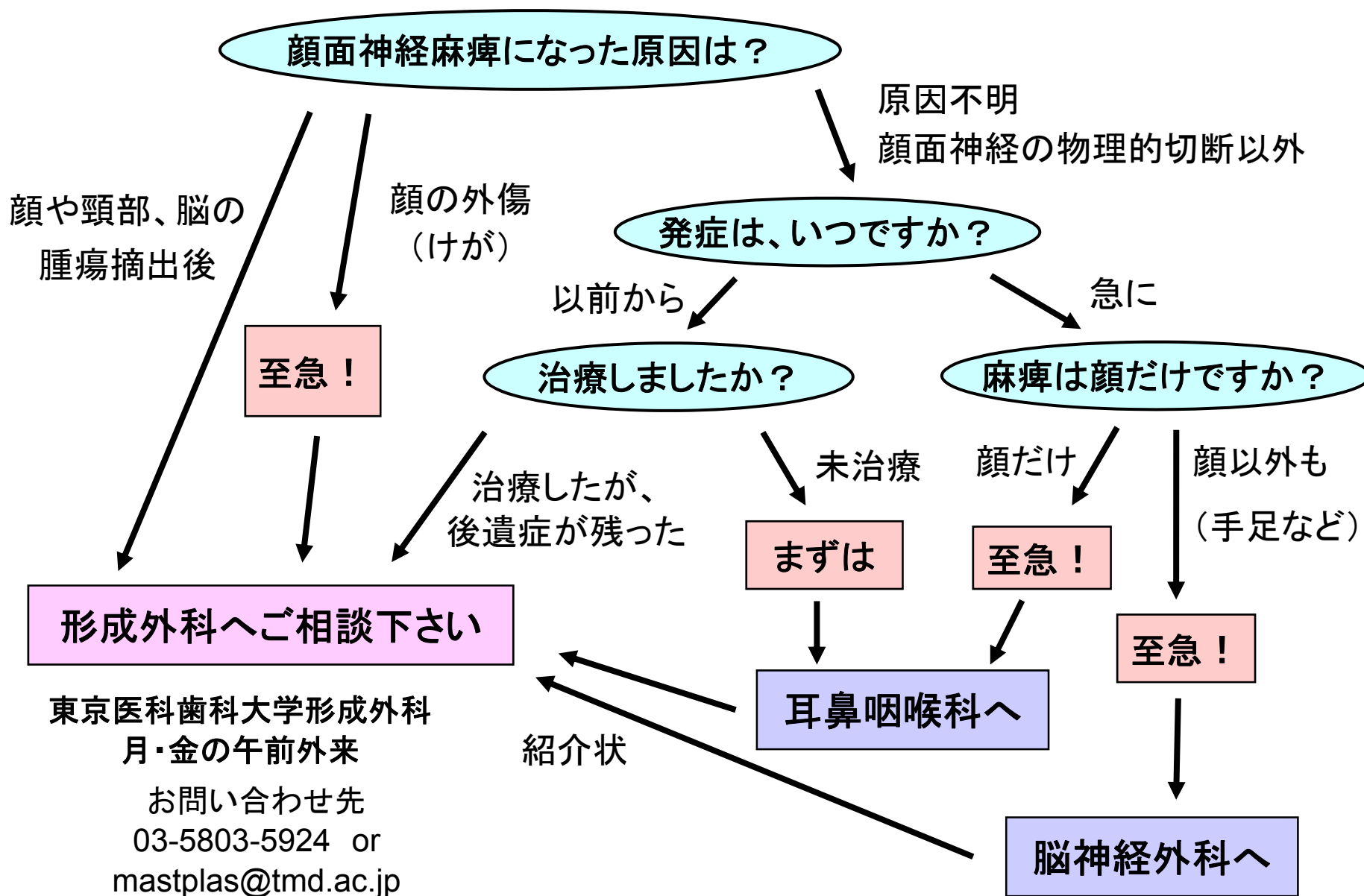
II. 顔に深い傷を負ったら、急に顔の一部もしくは片側全部が動かなくなった場合。

顔面神経が「物理的に」切れてしまっている可能性があり、一刻も早く、**神経縫合する**必要があります。

→ **至急、形成外科**を受診して下さい。

I、IIともに、**治療開始が遅れるほど、大きな後遺症を残す**可能性があるため、速やかに病院を受診して下さい

図2 顔面神経麻痺になったときの、受診先のフローチャート



形成外科で治療を行う顔面神経麻痺

顔面神経麻痺には、急性期のものと慢性期のものがありますが、
形成外科で治療を行うのは、慢性期(陳旧性)がほとんどです。

a) 急性期: 外傷による、顔面神経の物理的な損傷

図3のような顔面神経の走行中のどこかで神経が切断された状態です。

→ できるだけ早く、神経縫合手術を行う必要があります。

b) 陳旧性顔面神経麻痺:

形成外科を受診するまでの代表的経過としては、

- ・ ウィルス感染や特発性顔面神経麻痺を治療したが、後遺症で麻痺が残った。
- ・ 顔面の腫瘍、脳腫瘍などの摘出後その他の手術後に麻痺になった。

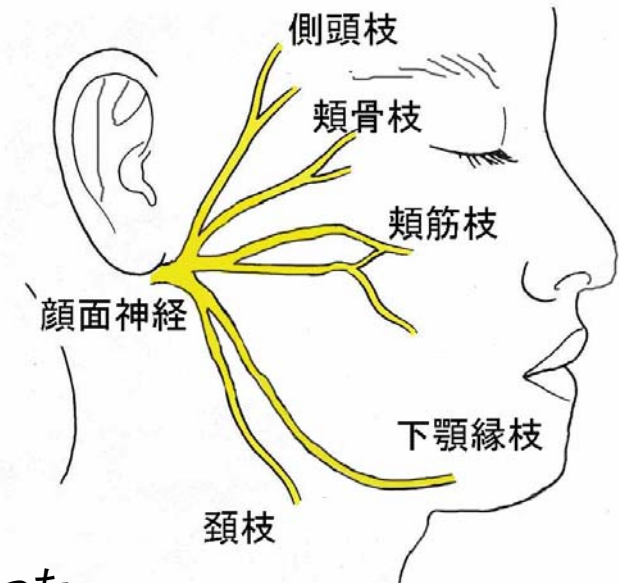


図3 顔面神経の走行

が、ありますが、その他すべての顔面神経麻痺が治療対象になります。

形成外科で治療を行う顔面神経麻痺の症状

① 額にしわが寄らない(眉毛が挙がらない)ので、**眉毛が下がって**しまっている。

② **上眼瞼皮膚がたるんで**、上眼瞼が開かず、**視野が狭く**なっている。

目を閉じることができないため、**目が乾いて痛い**。

③ **下眼瞼がたるんで外反し**、結膜が赤く見えて目が閉じられない。

④ **口が健側(反対側)に変位して**しまっていて

笑うと、さらに口が健常側に行ってしまう。

口をとがらせようとしても動かず、空気が漏れる。

⑤ 下口唇も、健常側に移動して、口が斜めに下がってしまっている。

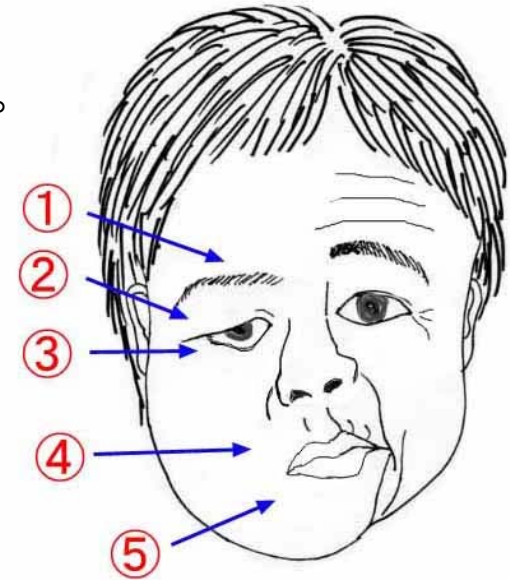


図4 顔面神経麻痺の症状

(患者さんによっては、逆に「下がらなくて左右非対称」場合もある)

⑥ さらに、原因不明やウィルス性の治療後の後遺症としての不完全麻痺の患者さんでは、

病的共同運動がみられることが多く、これに不快感を訴える患者さんもいます。

病的共同運動:「目を閉じたいのに口が動く」、「口を動かしたいだけなのに目が閉じる」などの症状

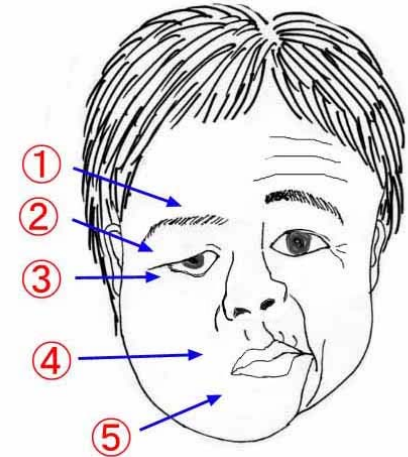
形成外科における、陳旧性顔面神経麻痺の治療（1）

① 眉毛が下がってしまっている

眉毛挙上術

年齢・重症度により、眉毛上切開または頭皮生え際切開を行います
眉毛の上を直接切開すれば効果は確実です

他に眉毛上を切開しない方法もありますが、効果がやや不確実です



② ③ 上眼瞼皮膚の弛み、視野狭窄

閉眼不能（目の乾燥）による痛み

下眼瞼の弛み、発赤結膜の外反

1) 上眼瞼形成術：重瞼、余剰皮膚切除などにより見えやすくします

異常共同運動で意図せず閉瞼してしまう場合は、眼瞼下垂手術を応用する場合があります

2) 側頭筋移行術（三叉神経支配の側頭筋を使って、閉眼運動を再建します）

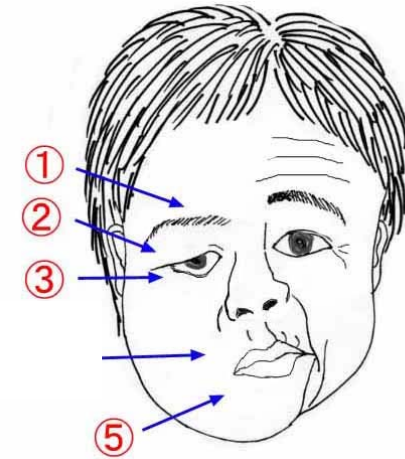
3) 下眼瞼形成術（余剰組織切除、眼輪筋挙上、筋膜移植などによる外反の修正を行います）

形成外科における、陳旧性顔面神経麻痺の治療（2）

- ④ ⑤ 口の健側（反対側）変位。笑ったときの、さらなる健側変位
下口唇の下方変位、もしくは（不全麻痺では）下方運動不全

1. 遊離筋膜移植術

大腿（太もも）から筋膜を採取してきて、顔の皮下に移植します
笑ったときに、口が健常側に行ってしまうのを防ぐことができます



2. 血管茎付き遊離筋肉移植

広背筋（背中の筋肉）や薄筋（太ももの筋肉）を、神経・血管付きで顔に移植します。
これにより、笑ったときに、健側に同期して患側の口角を引っ張る動きができるようになるので、自然な笑いが可能になります。

3. 健常側の筋肉の動きを弱める手術

健常側の頬骨筋や口角下制筋などの動きを弱めて、口の動きを調整します

形成外科における、陳旧性顔面神経麻痺の治療 (3)

⑥ 不完全麻痺患者さんにおける病的共同運動

- ・眼輪筋調整術(異常共同運動により肥大・過剰反応する眼輪筋を調整する)
- ・法令線(笑うとできる口の横のしわ)形成術(法令線の強弱を調整する)
- ・ボトックス(神経麻痺薬)局所注射による、筋肉運動の減弱処置

顔面には10以上の表情筋があり、麻痺程度や愁訴は患者さんによって様々です。
治療法の選択は、患者さんごとに、外来受診時の話し合いにより行われます。

顔面神経麻痺の症状をお持ちの方は、
完全麻痺に限らず、不全麻痺(軽い顔面非対称)であっても、
顔面神経麻痺回復後の後遺症としての病的共同運動を含めて、
東京医科歯科大学附属病院 形成・美容外科に、ご相談ください

東京医科歯科大学 形成・美容外科
月・金の午前外来

<お問い合わせ先>
電話 03-5803-5924
メール mastplas@tmd.ac.jp